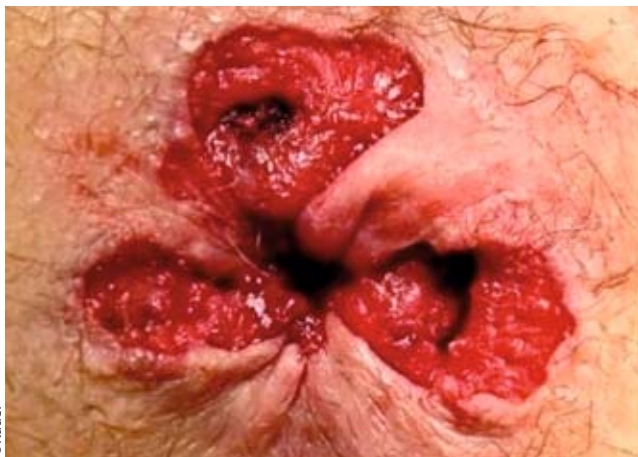

## Blutung, Juckreiz, Schmerz

# Symptomorientierte Therapie von Hämorrhoidalbeschwerden

WERNER KAUER



©Kauer

Abb. 1: Postoperativer Situs nach einer OP nach Milligan-Morgan.

Von den Über-50-Jährigen hat die Hälfte schon einmal über Hämorrhoidalbeschwerden geklagt [1, 2]. Die Häufigkeit von symptomatischen Hämorrhoiden ist zwischen Männern und Frauen gleich verteilt, wenngleich Männer häufiger medizinischen Rat einholen. Bis zum 70. Lebensjahr nimmt die Häufigkeit eines Hämorrhoidalleidens zu, danach kommt es zu einer leichten Abnahme [3].

### Pathophysiologie

Hämorrhoiden sind stark durchblutete submuköse Kissen, die im oberen Anteil des Analkanals liegen. Die normale Anatomie des Analkanals zeigt drei Hauptkissen bei 3, 7 und 11 Uhr Steinschnittlage (SSL). Zwischen ihnen können sich kleinere Kissen befinden. Diese Kissen tragen 15–20% zum Ruhedruck im Analkanal bei [4, 5]. Hämorrhoidalkissen üben eine Reihe wichtiger Funktionen im Analkanal aus. Durch eine graduelle Blutfüllung kommt es zu einem Verschluss des Analkanals, wodurch die Kontinenzleistung unterstützt wird und Stuhlverlust beim Husten, Niesen oder Pressen verhindert werden kann [6]. Dieses Gewebe spielt darüber hinaus noch eine wichtige Rolle bei der Diskriminierung von flüssig, fest und gasförmig [7].

Hämorrhoidalbeschwerden entstehen durch eine Hypertrophie der normalen analen Polster mit nachfolgender Überdehnung des Bindegewebes und einer Dilatation des Corpus cavernosum recti [8]. Tabelle 1 zeigt Faktoren, die zu diesen pathologischen Veränderungen führen können. Differenzialdiagnostisch kommen alle Erkrankungen in Betracht, die in Tabelle 2 aufgelistet sind.

Hämorrhoidalbeschwerden gehören zu den häufigsten Enddarmkrankungen. Unter ihnen leiden rund 5% der Bevölkerung. Es gibt keinen Therapiestandard, der allen Stadien und Modalitäten der Erkrankung entspricht. Vielmehr muss die jeweilige Behandlung situationsgerecht erfolgen und zugleich effektiv und komplikationsarm sein. Die genaue Kenntnis der Anatomie und Physiologie des Anorektums ist Grundlage für eine Beurteilung des Schweregrades und die Einleitung einer geeigneten Therapie.

### Symptome

Patienten mit einem Hämorrhoidalleiden können sich mit einem weitem Spektrum an Symptomen präsentieren, wobei das häufigste Symptom die rektale Blutung ist, gefolgt von Schleimabgang und analem Juckreiz [9]. Typischerweise ist das Blut hellrot und tropfend, eine Anämie als Folge eines Hämorrhoidalleidens ist jedoch selten (0,5 Patienten/100000 Population, [10]). Der anale Pruritus hat seine Ursache im Prolaps der rektalen Mukosa, wodurch Schleim mit der perianalen Haut in Kontakt kommt. Vergrößerte Hämorrhoidalkissen sind als solche nicht schmerzhaft, lediglich die akute Hämorrhoidalthrombose kann durch eine Inkarzeration einen dann jedoch heftigen Schmerz auslösen.

Besonders bei perianalem Blutabgang darf eine andere Ursache als die Hämorrhoidenblutung nicht außer Acht gelassen werden. Zum Ausschluss eines malignen Prozesses muss sich neben einer Prokto- und Rektoskopie im Zweifelsfall auch eine Sigmoidoskopie oder Koloskopie anschließen.

### Ursachen pathologischer Veränderungen des Hämorrhoidalkissens

Tabelle 1

- Obstipation
- Vermehrtes Pressen
- Schwangerschaft
- Ernährung (ballaststoffarme Kost)
- Erhöhter intraabdomineller Druck
- Unregelmäßige Darmentleerung
- Erhöhter Sphinkterruhedruck
- Genetische Disposition

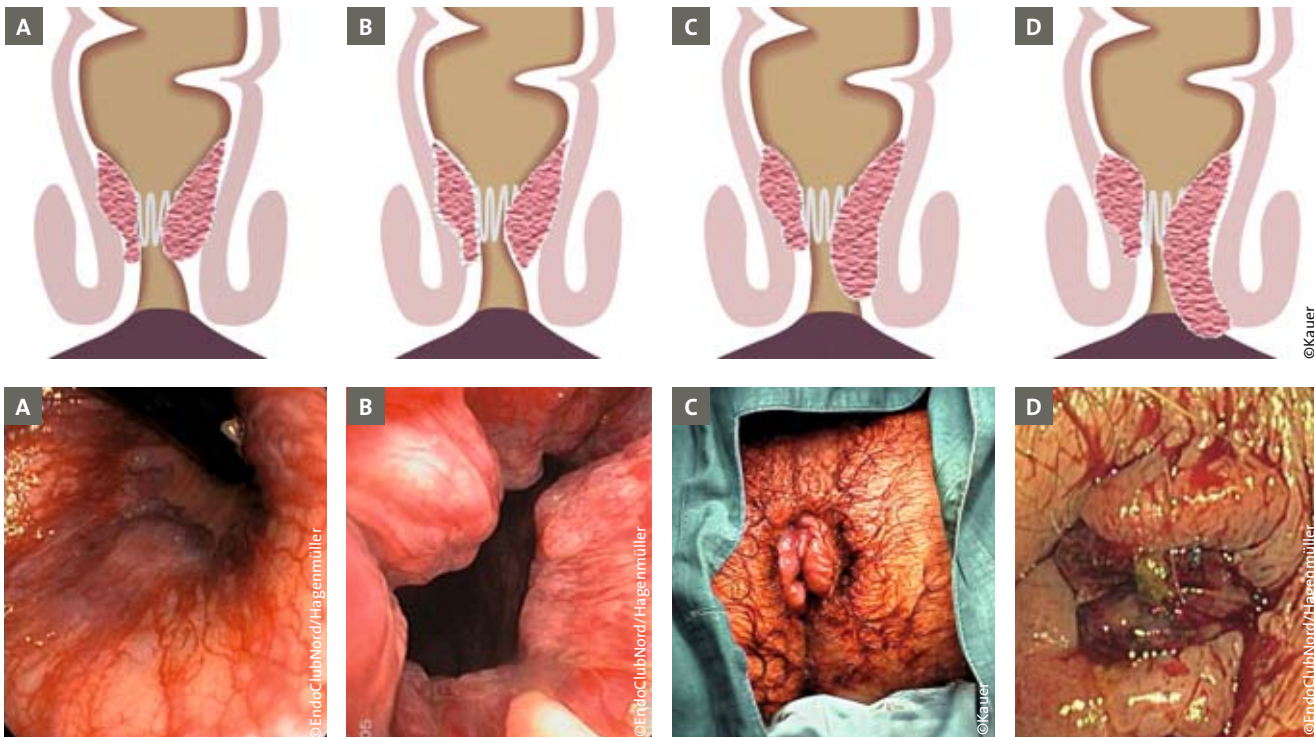


Abb. 2: Hämorrhoiden im Stadium I-IV (A–D).

**Differenzialdiagnosen Hämorrhoidalleiden**

Tabelle 2

- Marisken
- Hypertrophe Analpapille
- Analprolaps
- Rektumprolaps
- Analvenenthrombose
- Fissur
- Tumore (benigne, maligne)

**Klassifikation**

Die Ausprägung der Hämorrhoiden korreliert gut mit der oben beschriebenen Symptomatik und lässt sich in der Gradeinteilung nach Goligher erfassen (Tab. 3, Abb. 2 [11]).

**Behandlung**

Klassifikationen wie die oben genannte erlauben, das Hämorrhoidalleiden zu standardisieren und können helfen, den Behandlungsverlauf zu dokumentieren. Im Allgemeinen wird eine Behandlung stufenweise durchgeführt, wobei sie sich an den Symptomen sowie an der Gradeinteilung orientiert. Jedoch sollte dies nicht zu einer schematischen Vorgehensweise führen, vielmehr ist eine differenzierte und auf den jeweiligen Patienten abgestimmte und individualisierte Therapie anzustreben.

Die Ausprägung der Hämorrhoiden korreliert gut mit der oben beschriebenen Symptomatik und lässt sich in der Gradeinteilung nach Goligher erfassen (Tab. 3, Abb. 2 [11]).

**Konservative Therapie**

Diese Therapie wird in der Regel bei Patienten mit Hämorrhoiden Grad I und II eingesetzt. Jedoch sollte eine konservative Basistherapie bei allen Stadien begleitend eingesetzt werden. Dazu gehören diätetische Maßnahmen sowie eine Stuhlregulation. Obstipation wird als wichtiger Faktor bei der Entstehung von vergrößerten Hämorrhoiden angeführt und diese Theorie

wird unterstützt von der Tatsache, dass in einer Population, die sich ballaststoffreich ernährte, vergrößerte Hämorrhoidalkissen nur selten gefunden werden konnten [12]. Andererseits konnte auch gezeigt werden, dass vergrößerte Hämorrhoiden zu einer Verstopfung führen [13]. Die Basistherapie sollte daher eine ballaststoffreiche Kost zur Erhöhung des Stuhlvolumens als auch eine reichliche Flüssigkeitsaufnahme beinhalten. Zusätzlich sollte ein übermäßiges Pressen während der Defäkation vermieden werden ebenso wie lange „Sitzungen“. Laxanzien können unterstützend helfen. Eine Metaanalyse über die Auswirkung von ballaststoffreicher Kost zeigte, dass sowohl die Gefahr der Hämorrhoidalblutung als auch das Rezidivrisiko sank [14]. Eine sorgfältige Analhygiene mit klarem Wasser, sportliche Aktivität zur Anregung der Darmmotilität und eine Gewichtsreduktion komplettieren die Basistherapie.

Die Basistherapie kann stadienübergreifend mit Salben und Suppositorien unterstützt werden, wobei hier die Besserung der Symptomatik im Vordergrund steht und nicht die Behe-

**Einteilung der Hämorrhoiden [nach Goligher]**

Tabelle 3

Grad	Klinische Beschreibung
I	Hämorrhoiden nur proktoskopisch sichtbar
II	Prolaps beim Pressen, spontane Reposition
III	Prolaps nur noch manuell reponierbar
IV	Prolaps nicht mehr reponierbar

bung der zugrunde liegenden Ursache. Hierbei kommen vor allem steroidhaltige, aber auch lokalanästhetische und antiinflammatorische Substanzen zum Einsatz, die auf den Schmerz und auf die entzündlichen Komponenten eine positive Wirkung haben.

Interventionelle nicht operative Therapien werden besonders bei Patienten mit Hämorrhoiden Grad I und II eingesetzt. Diese Methoden haben den Vorteil, dass sie in der Regel schnell durchgeführt werden können, kostengünstig sind und keine Sedierung oder gar Narkose benötigen. Die bekanntesten sind die Gummibandligatur und die Sklerosierungstherapie. Als weitere Maßnahmen sind Kryotherapie und Infrarotkoagulation beschrieben, auf die jedoch hier nicht näher eingegangen wird.

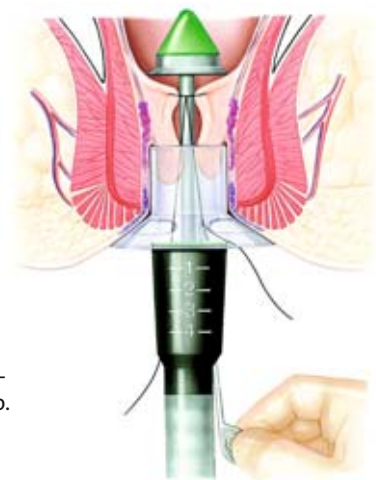
### Gummibandligatur

Die Technik der Gummibandligatur nach Barron setzt die direkte Visualisierung des Hämorrhoidalknotens durch das Proktoskop voraus, wobei ein Gummiband nach Ansaugen oder Einziehen der Basis des Hämorrhoidalkissens angelegt wird, der diese stranguliert [15]. Das nachfolgend nekrotisierende Gewebe fällt nach 7–15 Tagen ab und die entstehende Vernarbung führt zu einer Fixation der Mukosa und Reduktion der Durchblutung des Hämorrhoidalkissens, während die Feinabdichtung vollständig erhalten bleibt. Obwohl in einer Sitzung mehrere Gummibänder angelegt werden können, empfiehlt es sich, nicht mehr als ein oder zwei Bänder pro Sitzung zu applizieren. Die Erfolgsrate wird zwischen 69–94% angegeben bei gleichzeitiger niedriger Komplikationsrate. Obwohl die Patienten im Vergleich zur Hämorrhoidektomie über weniger Schmerzen berichten, ist die Langzeiterfolgsrate niedriger [16, 17]. Da der proximale Anteil des Analkanals nicht sensibel versorgt ist, sollten die Patienten bei regelrechter Anlage des Gummibandes etwa proximal des Hämorrhoidalknotens schmerzfrei sein. Untersuchungen zeigen jedoch, dass dies bei vielen Patienten nicht realisiert werden kann [18].

### Sklerosierung

Die Sklerosierungstherapie ist eine weit verbreitete Technik, bei der nach der Methode nach Blanchard 5%iges Phenolöl neben das zuführende arterielle Gefäß proximal des Hämorrhoidalkissens injiziert wird. Auch hier soll durch die Induktion von Narbengewebe eine Verminderung des Blutzuflusses, aber auch eine Fixation der Mukosa auf der Unterlage erreicht werden [19]. In der Regel wird bei 3, 7 und 11 Uhr SSL in Abstand von etwa zwei Wochen eingespritzt und dies drei- bis viermal wiederholt. Dieses Verfahren ist komplikationsarm und schmerzfrei, die Ergebnisse bzgl. der Erfolgsrate jedoch uneinheitlich mit Rezidivraten bis zu 30% [20]. Allerdings muss die das Phenolöl herstellende Apotheke den Arzt über spezifische Nebenwirkungen der Substanz informieren und mögliche Alternativpräparate vorschlagen.

Alternativ kann die Sklerosierungstherapie nach Blond durchgeführt werden. Hier wird eine sklerosierende Substanz (meist Polidocanlösung) direkt in das Hämorrhoidalgewebe injiziert mit dem Ziel, durch Fibrosierung den Hämorrhoidalknoten schrumpfen zu lassen.



**Abb. 3:**  
Schematische  
Darstellung der OP-  
Technik nach Longo.

©Johnson und Johnson

### Operative Therapie

Nur bei etwa 10% der Patienten, die wegen einem Hämorrhoidalleiden ärztlichen Rat suchen, besteht eine Operationsindikation [21]. Dies betrifft Patienten mit Hämorrhoiden Grad III oder IV, Patienten nach erfolgloser konservativer Therapie, Patienten mit Hämorrhoidalblutung oder -thrombose und Patienten mit inkarzierten Hämorrhoiden. Hier sollte jedoch, wenn es die Klinik erlaubt, immer der Versuch unternommen werden durch konservative Maßnahmen eine Reposition zu erreichen, da eine ausgeehrte Resektion die Gefahr einer postoperativen Inkontinenz erhöht. Ziel der Operation ist eine Wiederherstellung der normalen Anatomie und Physiologie durch Reposition der prolabierten Mukosa und anatomiegerechter Rekonstruktion. Dabei unterscheidet man grundsätzlich zwischen der offenen (anodermresezierenden) und geschlossenen (anodermhaltenden) Hämorrhoidektomie, der Staplerhämorrhoidopexie und der dopplersonografisch gesteuerten Hämorrhoidenarterienligatur (HAL).

### Hämorrhoidektomie

Die offene Hämorrhoidektomie nach Milligan-Morgan [22] stellt nach wie vor den Goldstandard der operativen Hämorrhoidenbehandlung dar, insbesondere bei einzelnen, vergrößerten Hämorrhoidalkissen. Hierbei wird der interne und externe Anteil der Hämorrhoiden bis zu seinem Gefäßstiel exzidiert, nachdem dieser umstochen wurde (Abb. 1). Diese Technik kann nach Ferguson modifiziert werden, wobei dann der entstandene Defekt fortlaufend vernäht wird [23]. Dabei wird das Anoderm nicht wie bei der geschlossenen Hämorrhoidektomie nach Parks oder Fansler-Arnold unterminiert und mobilisiert, sodass die Gefahr der analen Stenose besteht. Allerdings konnte in manchen randomisierten Studien kein Unterschied in der postoperativen Schmerzintensität zwischen der offenen und geschlossenen Technik nachgewiesen werden [24, 25]. Ein Rezidiv nach einer technisch korrekt ausgeführten Hämorrhoidektomie ist selten [26], dennoch bleibt der postoperative Schmerz der Hauptnachteil der Hämorrhoidektomie [27]. Die Patienten benötigen zwei bis vier Wochen, um wieder arbeitsfähig zu werden [28]. Moderne Techniken wie das Harmonic Scalpel (Ethicon EndoSurgery) oder das LigaSure (Valleylab) sind vielversprechende Ansätze, dieses Problem zu beherrschen [29, 30].

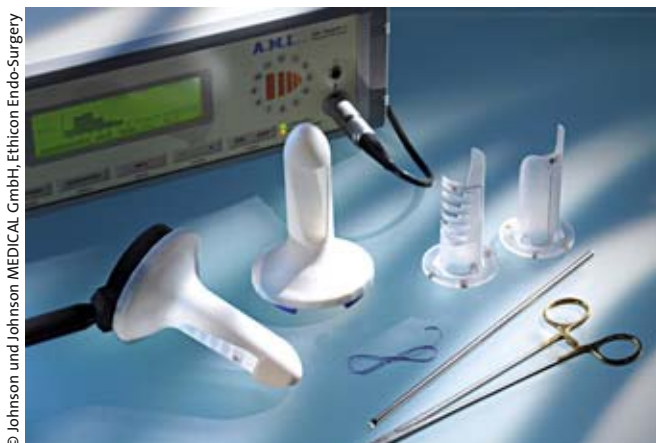

Abb. 4: Instrumentarium zur Durchführung einer HAL.

### Staplerhämorrhoidopexie

Die Staplerhämorrhoidopexie nach Longo [31] hat sich als ideale Technik bei zirkulären prolapierten Hämorrhoiden Grad III etabliert. Mit diesem Vorgehen wird eine zirkuläre Manschette von Rektummukosa und -submukosa proximal der Linea dentata reseziert und durch eine Klammernatreihe verschlossen (Abb. 3). Dadurch wird das prolapierte Gewebe in den Analkanal zurückgezogen und gleichzeitig der Blutzufluss zum Hämorrhoidalgewebe vermindert. Da bei korrekter Anwendung das Anoderm unangetastet bleibt, kommt es zu einer signifikanten Reduktion des postoperativen Schmerzes. Allerdings konnte im Langzeitverlauf im Vergleich zur offenen Hämorrhoidektomie auch eine höhere Rezidivrate nachgewiesen werden [32, 33]. Nicht unerwähnt bleiben darf die Tatsache, dass ernsthafte Komplikationen wie Rektumperforation oder retroperitoneale Sepsis mit dieser Methode berichtet wurden.

### Dopplersonografisch gesteuerte Hämorrhoidenarterienligatur (HAL)

Die HAL wurde 1995 zum ersten mal beschrieben und positioniert sich zwischen konservativer und operativer Therapie, da die Prozedur ohne Narkose durchgeführt werden kann und keine Exzision beinhaltet [34]. Grundsätzlich kann diese Technik bei Hämorrhoiden in jedem Stadium durchgeführt werden, findet jedoch seine breite Anwendung im Stadium II und III. Über ein Spezialproktoskop werden dopplersonografisch gesteuert die zuführenden Hämorrhoidalarterien identifiziert und nachfolgend ligiert. In einer Modifikation (HAL-RAR) wird zur Gewebsverkleinerung eine vertikale Raffnaht (recto-anal repair) angelegt. In einer Serie mit 100 konsekutiven Patienten konnte mit der HAL eine Rezidivrate von 12% und eine Komplikationsrate von 6% gezeigt werden [35].

### Hämorrhoiden während der Schwangerschaft und nach der Geburt

In internationalen Leitlinien gibt es keine spezifische Therapie des Hämorrhoidalleidens bei Frauen während oder unmittelbar nach der Schwangerschaft, obwohl rund 20% davon betroffen sind. In einer Untersuchung von 165 schwangeren Frauen litten 13 (8%) an einer externen Thrombose während des letzten

Trimenons und 33 (20%) entwickelten Thrombosen innerhalb der ersten zwei Monate nach der Geburt. Andere Manifestationen von Hämorrhoiden wie Blutung oder Prolaps waren nicht erhöht [36].

### Medikamentöse Therapie

Nicht steroidale Entzündungshemmer (NSAID) können im letzten Trimenon oder während der Stillperiode nicht gefahrlos verordnet werden, sodass die lokale Therapie mit Kortikosteroiden und/oder Analgetika (z. B. Lidocain) die erfolgversprechendste Therapie darstellt. Zudem zeigen Analthrombosen entzündliche Veränderungen, die zum Ödem führen und nachfolgend Schmerzen hervorrufen. Wie bereits ausgeführt sollte die Indikation zur Exzision im akuten Stadium sehr zurückhaltend gestellt werden. Unterstützend können systemische Analgetika (z. B. Paracetamol) verwendet werden, die innerhalb von ein oder zwei Tagen zu einer deutlichen Symptombesserung führen sollten.

### Exzision

Kann unter dieser Therapie im oben genannten Zeitraum keine durchgreifende Besserung erreicht werden oder sollte sich das Bild einer beginnenden Nekrose zeigen, muss bei Schwangeren die Exzision bzw. Resektion durchgeführt werden. Dies darf jedoch ausschließlich unter anästhesiologischer Überwachung erfolgen, um eine engmaschige Kontrolle sowohl der Mutter als auch des Babys gewährleisten zu können. Daher ist es wichtig, den Verlauf der Erkrankung zu dokumentieren, um den Zeitpunkt des Wechsels von konservativer zu operativer Therapie genau festlegen zu können. Nach konservativer Therapie können Marissen zurückbleiben, die für sich keinen Krankheitswert haben, jedoch im Intervall bei hygienischen oder kosmetischen Problemen reseziert werden können.

### Vorstellung beim Proktologen

In manchen Fällen kann eine Hämorrhoidalblutung während der Schwangerschaft zur Vorstellung beim Proktologen führen. Hier ist in den allermeisten Fällen eine lokale Therapie verbunden mit Stuhlregulation ausreichend. Ein Anal- oder Rektumprolaps stellt in aller Regel keine sofortige Operationsindikation dar und sollte mit lokalen Maßnahmen beherrscht werden, die Notwendigkeit der Operation lässt sich besser nach Beendigung der Schwangerschaft und der Stillperiode beurteilen. Dies gilt auch für Patientinnen mit Hämorrhoidalblutung während der Schwangerschaft.

Die Literaturliste kann beim Autor angefordert werden.



**Prof. Dr. med. Werner Kauer**  
 Leiter Chirurgische Endoskopie  
 und Proktologie  
 Klinikum rechts der Isar,  
 TU München  
 Ismaningerstr. 22, 81675 München  
 E-Mail: kauer@chir.med.tu-muenchen.de

## Literatur (nur im Internet)

1. Corman ML. Hemorrhoids. In: Brown B, McMillan E, LaPlante MM, editors. Colon and rectal surgery. 5th edition. New York: Lippincott Williams and Wilkins, Inc;2002. p. 177–248
2. Gencosmanoglu R, Orhan D, Demet K, et al. Hemorrhoidectomy: open or closed technique? *Dis Colon Rectum* 2002;45(1):70–5
3. Fazio FW, Tjandra JJ. The Management of perianal diseases. *Adv Surg* 1996;29:59
4. Thomson WH. The nature of haemorrhoids. *Br J Surg* 1975; 62(7):452–52
5. Haas P, Fox T, Haas G. The pathogenesis of hemorrhoids. *Dis Colon Rectum* 1984;27:442–50
6. Aigner F, Gruber H, Conrad F et al. Revised morphology and hemodynamics of the anorectal vascular plexus: impact on the course of hemorrhoidal disease. *Int J Colorectal Dis* 2009;24:105–13
7. Lestar B, Penninckx F, Kerremans R. The composition of anal basal pressure. An in vivo and in vitro study in man. *Int J Colorectal Dis* 1989; 4: 118–122
8. Stelzner F, Staubesand J, Machleidt H. Das Corpus cavernosum recti – die Grundlage der inneren Hämorrhoiden. *Arch Klein Chir* 1962; 299:302–312
9. Dennison AR, Whitson RJ, Rooney S, Morris DL. The management of hemorrhoids. *Am J Gastroenterol* 1989;84:475–81
10. Kluiber RM, Wolff BG. Evaluation of anemia caused by hemorrhoidal bleeding. *Dis Colon Rectum* 1994;37:1006–1007
11. Goligher JC. Surgery of the anus, rectum and colon, 4th edn. Balliere, Tindall, London, pp 136
12. Burkitt DP. Varicose veins, deep veins thrombosis and haemorrhoids: Epidemiology and suggested aetiology. *BMJ* 1972;556–61
13. Johanson JF, Sonneberg A. The prevalence of haemorrhoids and chronic constipation. *Gastroenterology* 1990;98:380–6
14. Alonso-Coello P, Mills E, Heels-Ansdell D. Fibre for the treatment of hemorrhoids complications: a systematic review and meta-analysis. *Am J Gastroenterol* 2006;101:181–8
15. Barron I. Office ligation treatment of hemorrhoids. *Dis Colon Rectum* 1963;6:109–13
16. Bat L, Melzer E, Koler , Dreznick Z. Complications of rubber band ligation of symptomatic internal haemorrhoids. *Dis Col Rectum* 1993;101:181–8
17. Shanmugam V, Thaha MA, Rabindranath KS, et al. Rubber band ligation versus excisional haemorrhoidectomy for haemorrhoids. *Cochrane Database of Systematic Reviews Issue 1, Art No: CD005034*
18. Watson NF, Liptrott S, Maxwell-Armstrong CA. A prospective audit of early pain and patient satisfaction following out-patient band ligation of haemorrhoids. *Ann R Coll Surg Engl* 2006;88(3):275–9
19. Zainea G, Randall G, Norman DA et al. Office treatment of hemorrhoids. In Pfenninger JL, Fowler GC (eds.): *Procedures For Primary Care Physicians*. St. Louis, Mosby-Year Book, Inc, 1994, p 929
20. Walker AJ, Leicester RJ, Nicholls RJ, et al. A prospective study of infrared coagulation, injection and rubber band ligation in the treatment of haemorrhoids. *Int J Colorectal Dis* 1990;5:113–6
21. Bleday R, Pena JP, Rothenberger DA, et al. Symptomatic hemorrhoids: current incidence and complications of operative therapy. *Dis Col Rectum* 1992;35:477–81
22. Milligan ETC, Morgan CN, Jones LE, et al. Surgical anatomy of the anal canal and operative treatment of haemorrhoids. *Lancet* 1937;2:1119–24
23. Ferguson JA, Mazier WP, Ganchrow MI, et al. The closed technique of hemorrhoidectomy. *Surgery* 1971;70:480–4
24. Ho YH, Seow-Choen F, Tan M, et al. Randomized controlled trial of open and closed haemorrhoidectomy. *Br J Surg* 1997;84:1729–30
25. Carapeti EA, Kamm MA, McDonald PJ, et al. Randomized trial of open versus closed day-case haemorrhoidectomy. *Br J Surg* 1999;86:612–3
26. Granet E. Hemorrhoidectomy failures: causes, prevention and management. *Dis Colon Rectum* 1968;11:45–8
27. Hetzer FH, Demartines N, Handschin AE, et al. Stapled vs. excision hemorrhoidectomy: long-term results of a prospective randomized trial. *Arch Surg* 2002;137:337–40
28. Shalaby R, Desoky A. Randomized clinical trial of stapled versus Milligan-Morgan haemorrhoidectomy. *Br J Surg* 2001;88:1049–53
29. Sohn VY, Martin MJ, Mullenix PS et al. A comparison of open versus closed techniques using the harmonic scalpel in outpatient hemorrhoid surgery. *Mil Med* 2008;173:689–92
30. Tan KY, Zin T, Sim HL, et al. Randomized clinical trial comparing LigaSure haemorrhoidectomy with open diathermy haemorrhoidectomy. *Tech Coloproctol* 2008;12:93–7
31. Longo A. Treatment of hemorrhoids disease by reduction of mucosa and hemorrhoidal prolapsed with a circular suturing device: a new procedure. In: Montori A, Lirici MM, Montori J, eds. *Proceedings of the 6th world congress of endoscopic surgery*. Bologna (Italy): Monduzzi Editore; 1998. p. 777–84
32. Nisar PJ, Acheson AG, Neal K, et al. Stapled haemorrhoidectomy compared with conventional haemorrhoidectomy: systematic review of randomized controlled trials. *Dis Colon Rectum* 2004;47:1837–5
33. Jayaraman S, Colquhoun PH, Malthaner RA. Stapled haemorrhoidectomy is associated with a higher long-term recurrence rate of internal hemorrhoids compared with conventional excisional hemorrhoidal surgery. *Dis Colon Rectum* 2007;50:1297–305
34. Morinaga K, Hasuda K, Ikeda T. A novel therapy for internal hemorrhoids: ligation of the hemorrhoidal artery with a newly devised instruments (Moricorn) in conjunction with a Doppler flowmeter. *Am J Gastroenterol* 1995;90:610–3
35. Faucheron JL, Gangner Y. Doppler-guided hemorrhoidal artery ligation for the treatment of symptomatic hemorrhoids: early and three year follow-up results in 100 consecutive patients. *Dis Colon Rectum* 2008;51:945–9
36. Fabramowitz L, Sobhani I, Benifla JL, et al. Anal fissure and thrombosed external hemorrhoids before and after delivery. *Dis Colon Rectum* 2002;45:650–5